Casos Clínicos

Tumor lipomatoso atípico, un diagnóstico inusual

Constanza Ramírez[1], Constanza Balkenhol[2], Laura Carreño[3], Nicolás Droppelmann[4]

Resumen

El tumor lipomatoso atípico (ALT) es una entidad poco frecuente que corresponde a un sarcoma bien diferenciado de bajo grado. Entre las características clínicas que orientan a ALT se encuentran el tamaño tumoral mayor a 4 cm, lesiones poco móviles, de consistencia firme y elástica. El apoyo de técnicas imagenológicas como la ecografía y la resonancia nuclear magnética resultan de utilidad en la sospecha clínica, el estudio histológico y la tinción inmunohistoquímica positiva de los marcadores MDM2 y CDK4 permiten confirmar el diagnóstico. La identificación por hibridación fluorescente in situ (FISH) de la amplificación del gen MDM2 se ha convertido en el gold standard para el diagnóstico, sin embargo aún es una técnica poco disponible. A pesar de que el ALT no presenta potencial metastásico, hasta un 10% de los casos podrían desdiferenciarse y entre un 30-50% recurrir localmente, por lo que deben ser extirpados con márgenes oncológicos adecuados y se recomienda el seguimiento a largo plazo. El ALT se presenta como un diagnóstico diferencial del lipoma, la neoplasia mesenquimatosa más común en adultos, por lo que es una entidad importante de conocer. A continuación, se presenta el caso de un paciente que presentó un tumor lipomatoso atípico en antebrazo.

Key words: atypical atypical lipomatous tumor, liposarcoma,well-differentiated sarcoma

Abstract

Atypical lipomatous tumor (ALT) is a rare entity that corresponds to a well-differentiated low-grade sarcoma. Among the clinical characteristics that guide ALT are tumor size greater than 4 cm, poorly mobile lesions, with a firm and elastic consistency. The support of imaging techniques such as ultrasound and magnetic resonance imaging are useful in clinical suspicion; histological study and positive immunohistochemical staining of the MDM2 and CDK4 markers allow confirmation of the diagnosis. Identification by fluorescence in situ hybridization (FISH) of MDM2 gene amplification has become the gold standard for diagnosis, however it is still a poorly available technique. Although ALT does not present metastatic potential, up to 10% of cases could dedifferentiate and between 30-50% recur locally, so they must be removed with adequate oncological margins and long-term follow-up is recommended. ALT is presented as a differential diagnosis of lipoma, the most common mesenchymal neoplasm in adults, which is why it is an important entity to know. Below is the case of a patient who presented an atypical lipomatous tumor in the forearm.

Palabras claves: tumor lipomatoso atípico, liposarcoma, sarcoma bien diferenciado

[1]Servicio Dermatología, Clínica Universidad de los Andes
[2]Residente Dermatología, Universidad de los Andes
[3]Anatomía Patológica, Clínica Universidad de los Andes. Universidad de Chile
[4]Servicio Cirugía, Clínica Universidad de los Andes.

Trabajo no recibió financiamiento.
Los autores declaran no tener conflictos de interés.

Recibido:
25 de abril 2023,
Aceptado:
23 de agosto 2023.

Correspondencia autor:
Constanza Ramírez
Email: coni.ram@gmail.com

El tumor lipomatoso atípico (ALT) es una entidad poco frecuente que corresponde a un sarcoma bien diferenciado de bajo grado. ALT junto con el liposarcoma bien diferenciado (WDL) y el liposarcoma desdiferenciado (DDL) comprenden aproximadamente el 40-45% del total de liposarcomas y representan un espectro clínico[1]. ALT y WDL presentan la misma morfología y base genética, compartiendo secuencias amplificadas en la región cromosómica 12q13-15 particularmente en oncogenes CDK4 y MDM2[2]. El término ALT se prefiere utilizar cuando la lesión surge en sitios quirúrgicamente tratables, principalmente extremidades o tronco siendo más superficiales y el término WDL en localizaciones profundas como retroperitoneo o mediastino. Por lo tanto, el clasificar un liposarcoma histopatológicamente bien diferenciado como ALT o WDL se basa principalmente en la ubicación del tumor y la rese-

cabilidad quirúrgica. Esta diferencia es relevante, ya que en particular los WDL tienen mayor riesgo de desdiferenciación a DDL, mayor tasa de recurrencia y metástasis a distancia[3].

Los ALT suelen simular lipomas clínica e histológicamente por lo que suelen representar un desafío diagnóstico.

Se presenta a continuación el caso de un paciente que presentó un tumor lipomatoso atípico en antebrazo.

Caso clínico

Paciente de sexo masculino, 37 años, sin antecedentes mórbidos, consulta por aumento de volumen de crecimiento lento en antebrazo derecho, ocasionalmente doloroso. Al examen físico se palpa lesión nodular, de consistencia firme y con leve herniación al comprimir hacia epidermis, en superficie flexora de antebrazo (Figura 1).

Figura 1
Al examen físico se palpa lesión nodular, de consistencia firme y con leve herniación al comprimir hacia epidermis, en superficie flexora de antebrazo.

Se solicita ecografía de partes blandas que informa lesión tumoral subcutánea de 2.9 x 1.2 x 2.7 cm, sólida, heterogénea, de características inespecíficas (Figura 2) por lo que se sugiere complementar con estudio histológico.

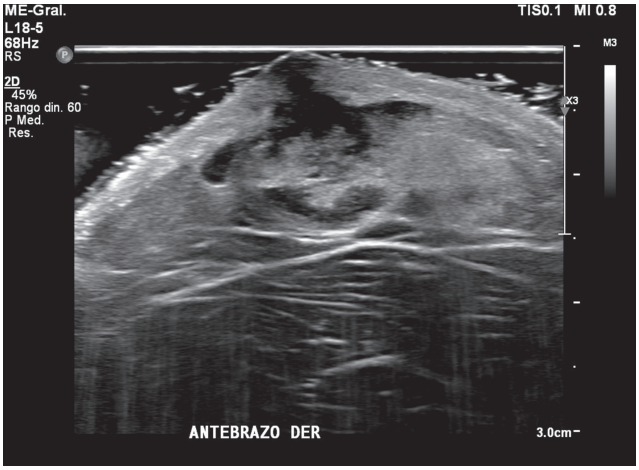

Figura 2
Ecografía de partes blandas que informa lesión tumoral subcutánea de 2.9 x 1.2 x 2.7 cm, sólida, heterogénea, de características inespecíficas.

Se realiza biopsia excisional de la lesión. Al momento de la cirugía se evidencia una lesión mal delimitada, adherida a planos adyacentes y vascularizada.

En el estudio histopatológico se observa una neoformación de contorno redondeado no encapsulada constituida por una proliferación de células adiposas con variación en tamaño, núcleos excéntricos normocromáticos, áreas mixoides y fibrosis laxa en la que se aprecian células con leves atipías citológicas sin mitosis. Las tinciones inmunohistoquímicas demostraron MDM2 positivo, CDK4 y CD34 negativo en células atípicas (Figura 3).

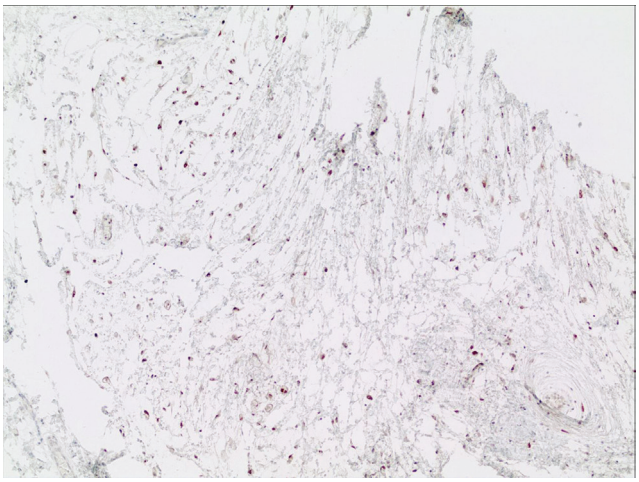

Figura 3
Tinción inmunohistoquímica MDM2 positivo.

Tanto los hallazgos morfológicos como inmunohistoquímicos apoyaron el diagnóstico de tumor lipomatoso atípico en antebrazo (ALT).

Se solicitó RNM donde no se evidenció compromiso de planos profundos. Paciente fue derivado a cirugía oncológica para ampliación de márgenes. En el informe histopatológico final se observó persistencia de tumor lipomatoso atípico en dos focos alejados de los márgenes quirúrgicos e inmunohistoquímica sin atipias.

Paciente evoluciona favorablemente y se mantiene en controles periódicos sin recurrencias hasta la fecha.

Discusión

Si bien el tumor lipomatoso atípico (ALT) es un tumor poco frecuente, resulta relevante como diagnóstico diferencial del lipoma, la neoplasia mesenquimatosa más común en adultos.

Entre las características clínicas que orientarían a ALT se encuentran el tamaño tumoral mayor a 4 cm, lesiones poco móviles, de consistencia firme, elástica y con herniación hacia la epidermis[4].

El apoyo de técnicas imagenológicas como lo son la ecografía y la RNM resultan de utilidad en el diagnóstico.

Algunos hallazgos ecográficos que apoyarían el diagnóstico de ALT son la presencia de ecoestructuras heterogéneas, márgenes infiltrantes y vascularización significativa detectable al doppler. Por el contrario, el lipoma suele ser mayor en su eje paralelo a la superficie de la piel y son iso o hipoecogénicos. En este caso la heterogenicidad, el mayor diámetro en el eje vertical y la mayor vascularización al doppler orientaron el diagnóstico. En la RNM, cambios como realce de contraste, engrosamiento de septos o heterogenicidad tumoral podrían ayudar a diferenciar ALT/WDL de un lipoma[2].

El diagnóstico definitivo se obtiene mediante el estudio histopatológico. Histológicamente ALT/WDL se dividen en 3 subtipos: adiposo (el más frecuente), esclerosante e inflamatorio. El sello distintivo de ALT/WDL adiposo son los lóbulos de adipocitos de apariencia madura, tabiques fibrosos irregulares, atipias nucleares focales con células fusiformes que muestran agrandamiento nuclear e hipercromía. La tinción inmunohistoquímica positiva para MDM2 y CDK4 resulta de utilidad en el diagnóstico y presenta una fuerte correlación con el estado de amplificación del gen. En el caso presentado la tinción positiva a MDM2 resultó útil para la confirmación diagnóstica. En los últimos años, la identificación por hibridación fluorescente in situ (FISH) de la amplificación del gen MDM2 se ha convertido en el gold standard para el diagnóstico de ALT/WDL[1].

A pesar que los ALT/WDL no presentan potencial metastásico, hasta un 10% de los casos podrían desdiferenciarse y entre un 30-50% recurrir localmente. La ubicación del tumor es el principal factor predictor de desdiferenciación y recurrencia local, siendo la ubicación retroperitoneal (WDL) la de peor pronóstico. En general, los tumores localizados en extremidades y tronco (ALT) presentan tasas de desdiferenciación y recurrencia local menores[1].

Si bien el tratamiento de primera línea para estos tumores es la resección quirúrgica, aún existe controversia acerca de los márgenes quirúrgicos adecuados y la utilidad de las terapias coadyuvantes.

Se sugiere la resección amplia del tumor[5], definida según clasificación de Enneking[6], para evitar recurrencias locales y desdiferenciación. Publicaciones recientes plantean márgenes oncológicos de 1 cm como adecuados. Dado el potencial de recidiva local y desdiferenciación de estos tumores, los pacientes deben permanecer en seguimiento por largos períodos de tiempo. Recomendaciones actuales establecen realizar controles cada seis meses durante seis años y luego anual hasta completar 10 años[3].

Conclusión

El tumor lipomatoso atípico corresponde a una entidad poco frecuente, sin embargo, se presenta como un diagnóstico diferencial frente a una lesión clínicamente sospechosa de lipoma.

Algunas características clínicas que podrían orientar al diagnóstico son: tamaño tumoral mayor a 4 cm,

poca movilidad, consistencia firme o elástica, herniación hacia epidermis y crecimiento persistente. El apoyo de imágenes con ecografía partes blandas o RNM resulta relevante en casos sospechosos.

El diagnóstico definitivo se obtiene mediante el estudio histológico y la identificación del gen MDM2 mediante técnica FISH, sin embargo, debido a la baja disponibilidad de esta técnica resulta útil en el la tinción inmunohistoquímica positiva de los marcadores MDM2 y CDK4.

Si bien ALT corresponde a un liposarcoma bien diferenciado de bajo grado, con bajas tasas de desdiferenciación y recurrencia local respecto a otros liposarcomas es un diagnóstico que no debe ser subestimado, por lo que deben ser extirpados con márgenes oncológicos adecuados y los pacientes deben permanecer en seguimiento por al menos 10 años.

Referencias

1. Khin Thway. Well-differentiated liposarcoma and dedifferentiated liposarcoma: An updated review.
2. Ian Pressney, Michael Khoo, Raymond Endozo, Balaji Ganeshan, Paul O'Donnell. Pilot study to differentiate lipoma from atypical lipomatous tumour/well-differentiated liposarcoma using MR radiomics-based texture analysis.
3. (Jessica Rauh, Alexander Klein, Andrea Baur-Melnyk, Thomas Knösel, Lars Lindner, Falk Roeder,Volkmar Jansson, Hans Roland Dürr. The role of surgical margins in atypical Lipomatous Tumours of the extremities.
4. Emi Mashima, Yu Sawada, Natsuko Saito-Sasaki, Kayo Yamamoto, Shun Ohmori, Daisuke Omoto, Haruna Yoshioka, Manabu Yoshioka, Etsuko Okada, Takatoshi Aoki, Masanori Hisaoka, MotonobuNakamura. A Retrospective Study of Superficial Type Atypical Lipomatous Tumor.
5. Emi Mashima, Yu Sawada, Motonobu Nakamura. Recent Advancement in Atypical Lipomatous Tumor.
6. Enneking WF, Spanier SS, Goodman MA. A system for the surgical staging of musculoskeletal sarcoma.
7. M. Kito, Y. Yoshimura , K. Isobe Clinical outcome of deep-seated atypical lipomatous tumor of the extremities with median-term follow-up study.